

〈論文〉

女子短期大学生のパノラマエックス線像が示すもの

——乳歯の晩期残存と過剰歯について——

細 見 環*, 新 井 麻 実****, 吉 川 奈 帆****
古 賀 恵***, 花 谷 早希子***, 中 山 真 理**
大 岡 知 子*, 濱 元 一 美*, 畠 中 能 子*
柴 谷 貴 子*, 大 嶋 隆*

Radiographic examinations of women's college students

——Persistence of primary teeth and the presence of supernumerary teeth——

Tamaki Hosomi, Mami Arai, Naho Yosikawa,
Megumi Koga, Sakiko Hanatani, Mari Nakayama,
Noriko Oooka, Kazumi Hamamoto, Yoshiko Hatanaka,
Takako Shibatani and Takashi Ooshima

要旨：新たに購入したデジタルパノラマエックス線撮影装置を用いて、歯科衛生学科学学生 200 名のエックス線撮影を行なった。第三大臼歯を除くと永久歯の先天欠如が 15 症例に認められた。15 症例のうち 9 症例には 15 本の乳歯の晩期残存が認められた。従来のエックス線撮影装置では、第四大臼歯はあまり鮮明には認められなかった。しかしこの新しい装置を用いると、永久歯の先天欠如が認められなかった 6 症例に第四大臼歯 6 本が明瞭に認められた。第四大臼歯を有する症例のうち 1 症例は他に 4 本の埋伏過剰歯を有していた。永久歯の先天欠如が認められなかった症例のうち 1 症例は正中埋伏過剰歯を有していた。また別の 2 症例では上顎犬歯の埋伏が認められた。

本学学生から得られた今回の結果は疫学的に特別な集団のものであるとは考えられない。したがって我々の調査結果は、20 歳の日本人女性における過剰歯と乳歯残存の発生率を調べるための疫学的な研究での利用に適していると考えられる。今後、症例を増やして研究を続ける予定である。

Abstract： Using a newly purchased digital panoramic x-ray imaging apparatus, we performed examinations of 200 female students in our dental hygiene department. Congenital absence of permanent teeth, excluding third molars, was revealed in 15 of the subjects. Of those 15 subjects, 9 had a total of 15 persistent primary teeth. In images obtained with a

*関西女子短期大学 教授
**関西女子短期大学 准教授
***関西女子短期大学 助教
****関西女子短期大学 助手
*****関西女子短期大学 実習助手

conventional X-ray imaging apparatus, fourth molars are not always clearly recognized. However, with this new device, 6 fourth molars were clearly noted in 6 subjects who had no congenital absence of permanent teeth. One of the subjects with a fourth molar also had another 4 impacted supernumerary teeth. Of subjects without congenital absence of permanent teeth, 1 had a median impacted supernumerary teeth and an impacted maxillary canine was observed in 2.

The present subjects, selected from our college student body, are not considered to be an epidemiologically unique population. Therefore, our findings are thought to be suitable for utilization in an epidemiological study to examine the incidence of supernumerary teeth and persistence of primary teeth in 20-year-old Japanese females. We intend to continue our research with a greater number of subjects.

Key words : 先天欠如 Congenital absence デジタルレントゲン digital x-rays 第 4 大臼歯 fourth molar 乳歯 primary teeth 過剰歯 supernumerary teeth

I 緒 言

本学歯科衛生学科では、2 年次の歯科診療補助実習において、学生のパノラマエックス線写真撮影を行い、エックス線診査の指導を行っている。平成 25 年度には第一歯科臨床実習室に、近年急速に進歩してきたデジタル様式のパノラマエックス線撮影機器が導入された。これを学生実習に使用したところ、その鮮鋭な像のため、フィルム様式での実習の時には気づかなかった乳歯の晩期残存や過剰歯の存在等、多くの異常所見が観察された。

一般的に後継永久歯が先天欠如しているケースでは、乳歯の晩期残存が認められることが多い。このため特に小児歯科臨床においては、後継永久歯が欠損している場合には、可及的に乳歯の残存を図り、将来的に乳歯が脱落した後の永久処置をも考慮して処置が施される。しかし、個々の症例についての報告は認められるものの、これら乳歯がいつまで残存するかについては調査報告が少なく、明確な説明を行うことが難しい。

そこで今回、20 歳の女子学生における乳歯の晩期残存と過剰歯の発生率等について疫学的な視点から調べることにした。

II 対象および方法

平成 25 年度に本学歯科衛生学科の第一臨床実習室にデジタル様式のパノラマエックス線撮影機器（ベラビューエポックス X 550：モリタ製作所）が導入された。これを用い、平成 26 年度秋学期に歯科衛生学科 2 年次生の学内実習『歯科診療補助方法論Ⅲ』においてデジタルパノラマエックス線写真の撮影実習を行った。このとき撮影された学生のデジタルパノラマエックス線写真 104 名分および、平成 26 年 3 月および平成 27 年 3 月に行われた 3 年次生の卒直前実習で撮影された学生のデジタルパノラマエックス線写真 96 名分（平成 26 年 51 名分と平成 27 年 45 名分）計 200 名分を読影（エックス線写真の観察）の対象とした。

学内実習および卒直前実習中に撮影された鮮明なデジタル様式のパノラマエックス線写真の読影は研究代表者を含む歯科医師 2 名で行った。乳歯の晩期残存と第四大臼歯その他の過剰歯の有無および、認められる歯科異常所見についてはすべて記録した。

異常の認められた学生については、各実習中および必要が認められた場合は別途、研究代表者が口腔内を診査し、さらにデジタル様式で当該部位をデンタルエックス線撮影を行うことに

よって、記録に間違いがないか確認した。同時に晩期残存乳歯についてはその動揺度を調べ、脱落が近いかどうかを判定した。

ついで、全員の診査記録から、各々、乳歯の晩期残存と第四大臼歯その他の過剰歯等の発生率を計算した。

学生らには実習に際して、個人情報の管理には十分注意を払い、各々データは通し番号で記録し、個人が特定できない形で保管すること、得られたデータは研究活動のみに用いること等を口頭で告げ了解を得た。

この研究は、関西福祉科学大学研究倫理委員会の承認（承認番号 14-01）を受けて行ったものである。

Ⅲ 結 果

おおよそ 20 歳±1 歳の歯科衛生学科学生 200 名の鮮明なデジタルパノラマエックス線写真を審査したところ、9 症例に計 15 本の乳歯の晩期残存が認められ、その内 1 本のみには重度の動揺が認められた。当該乳歯にはパノラマエックス線写真上では歯根ははっきりとは認められなかった。

部位および歯種別の乳歯の晩期残存数を表 1 に示した。乳歯の晩期残存の発生率は 4.5% であった。さらに乳歯の晩期残存の症例には後継永久歯の先天欠如を伴うケース（図 1）と、後継永久歯は存在するが埋伏しているケース（図 2）が認められた。また、乳歯は脱落しているが、後継永久歯が埋伏しているケース（図 3）

表 1 部位および歯種別の乳歯の晩期残存数
(A：乳臼歯、B：乳側切歯、C：乳犬歯、D：第一乳臼歯、E 第二乳臼歯)

部位	右上					左上				
歯種数 (本)	E	D	C	B	A	A	B	C	D	E
	2	0	0	1	0	0	1	2	0	4
歯種数 (本)	E	D	C	B	A	A	B	C	D	E
	3	0	0	0	0	0	0	0	0	2
部位	右下					左下				

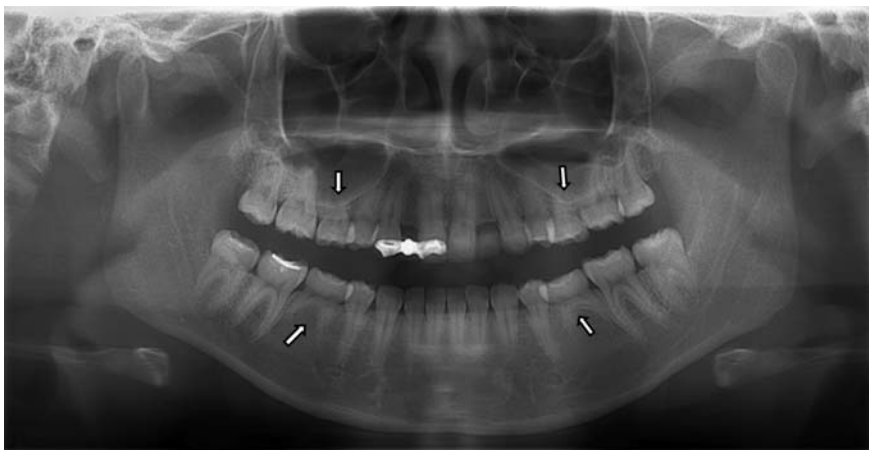


図 1 乳歯の晩期残存と後継永久歯の先天的欠如（先欠）
：上下顎第二乳臼歯が 4 本残存している。後継の第二小臼歯は認められない。
また、上顎左右側切歯も認められない。

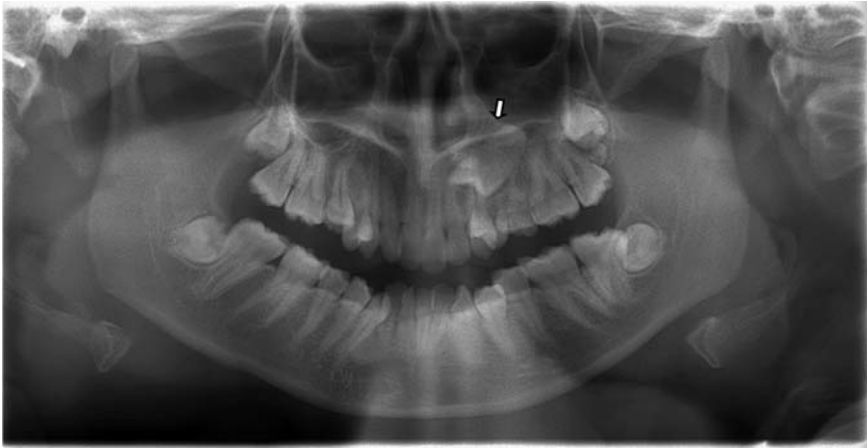

図 2 乳歯の晩期残存と後継永久歯の埋伏
：晩期残存している上顎左側第二乳臼歯の根尖側に、上顎左側第二小臼歯が埋伏している。

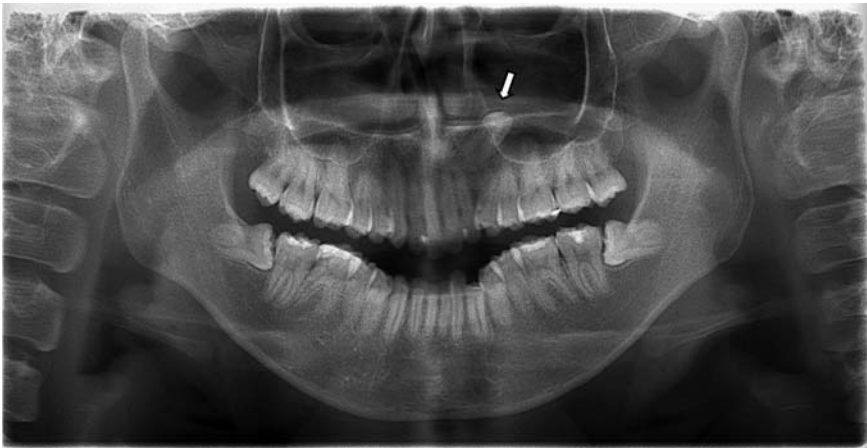

図 3 上顎左側犬歯の逆生埋伏
：上顎左側には乳犬歯も認められない。

も認められた。

一方、第三大臼歯を除く永久歯に先天欠如が認められたのは 15 症例で、発生率は 7.5% であった。15 症例の内訳は、側切歯あるいは第二小臼歯等、1 歯種・1 本のみの先天欠如が 8 症例、1 歯種・複数本の先天欠如が 4 症例、側切歯と第二小臼歯等、2 歯種・各 1 本の先天欠如が 1 症例、側切歯と犬歯と第二小臼歯等、3 種類以上の歯種で複数本先天欠如している症例が 2 症例であった。

3 種類以上の歯種で複数本の先天欠如を有す

る者のうち 1 症例では、上顎左側および下顎右側に第二乳臼歯の晩期残存を認めたが、第三大臼歯を除く永久歯の先天欠如数は 13 本と著しく多く、乳・永久歯を合わせても現在歯数は 17 本（上顎 7 本・下顎 10 本）と少なかった。同症例には上顎右側第一および第二小臼歯部と、下顎右側犬歯部に各々 1 本ずつ、計 3 本のインプラント体の埋入も認められた（図 4）。

永久歯が先天欠如している歯種としては、第三大臼歯を除くと側切歯が 10 症例で最も多く、ついで第二小臼歯が 5 症例、犬歯が 3 症例であ

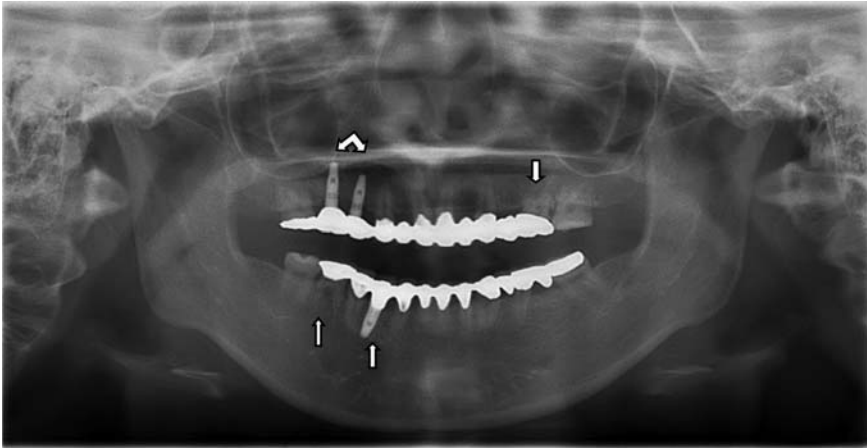


図4 3種類以上の歯種で永久歯が複数本（13本）先天欠如している症例
：上顎左側および下顎右側に第二乳歯の晩期残存を認める。
また、上顎右側第一および第二小臼歯部と下顎右側犬歯部にインプラント体（計3本）の埋入を認める。

表2 第三大臼歯を除く、部位および歯種別の永久歯の先天欠如数
(1番：中切歯、2番：側切歯、3番：犬歯、4番：第一小臼歯、5番：第二小臼歯、6番：第一大臼歯、7番：第二大臼歯)

部位	右上							左上						
歯種（番）	7	6	5	4	3	2	1	1	2	3	4	5	6	7
数（本）	1	0	3	1	0	6	0	0	5	2	1	3	0	1
歯種（番）	7	6	5	4	3	2	1	1	2	3	4	5	6	7
数（本）	1	0	5	0	1	3	0	0	1	0	0	3	0	1
部位	右下							左下						

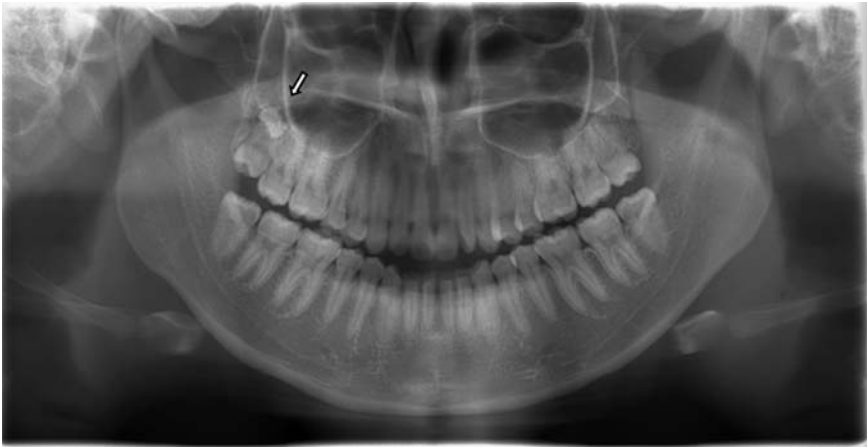


図5 上顎右側第四大臼歯
：智歯（第三大臼歯）の根尖側（下方）の上顎洞底部に埋伏している。

った。第二大臼歯が先天欠如している症例も 1 症例認められた。第三大臼歯を除く、部位および歯種別の永久歯の先天欠如数を表 2 に示した。先天欠如の総数は 38 本であった。なお、永久歯の先天欠如は、上顎では側切歯 (11 本)、第二小臼歯 (6 本) の順に多く、下顎では第二小臼歯 (8 本)、側切歯 (4 本) の順に多かった。

表 3 部位別の第四大臼歯の発生数

部位 (本)	右上 (2)	左上 (3)
部位 (本)	右下 (1)	左下 (0)

一方、先天欠如の認められない症例のうち 6 症例には各 1 本ずつ計 6 本の第四大臼歯が認められた。部位別の第四大臼歯の発生数を表 3 に示した。上顎および下顎に第四大臼歯が認められた症例のデジタルパノラマエックス線写真を図 5 および図 6 に示した。なお、第四大臼歯の発生率は 3.0% であった。また、第四大臼歯を有する症例の中には顎骨内に複数の過剰歯を持つ症例も 1 例認められた (図 7)。

さらに第四大臼歯が認められた 6 症例とは別の 1 症例では、デジタルデンタルエックス線写真撮影を行なったところ正中埋伏過剰歯がある

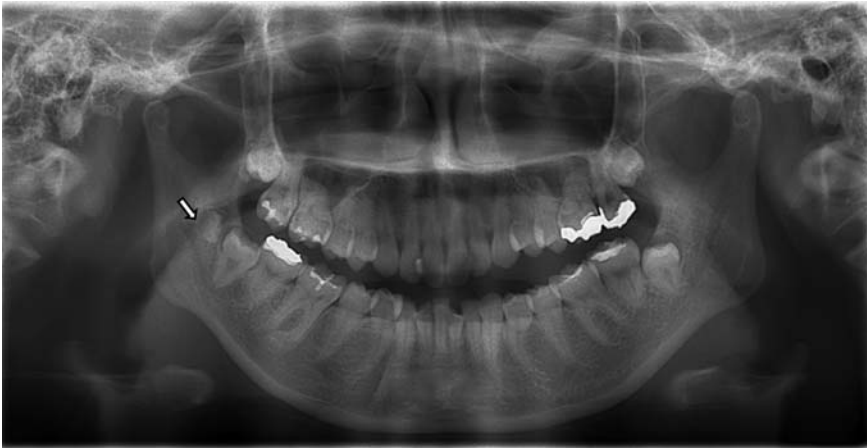

図 6 下顎右側第四大臼歯：智歯（第三大臼歯）の後方の下顎枝に埋伏している。

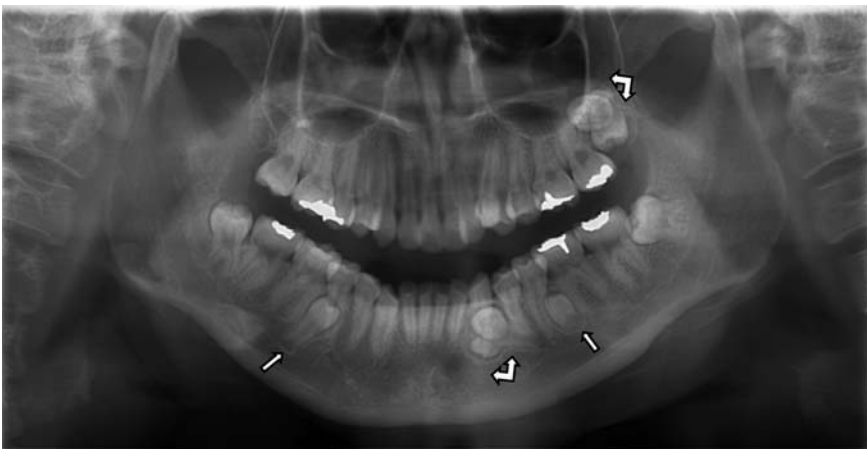


図 7 第四大臼歯を含む複数の過剰歯（計 5 本）が認められた症例。

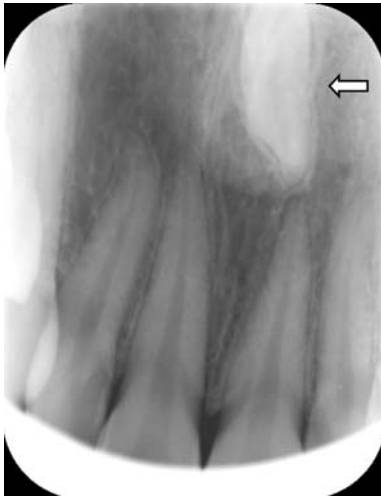

図8 上顎正中埋伏過剰歯（デンタルエックス線撮影による確認写真）
：上顎の正中、やや左側よりに過剰歯が埋伏している。

ことが確認された（図8）。

その他、上顎犬歯の逆生埋伏が2例認められた。

Ⅳ 考 察

永久歯の先天欠如に起因する乳歯の晩期残存と過剰歯の存在は、健全な永久歯列の確立にとって大きな問題となる。後継永久歯を欠如する乳歯が何歳まで口腔内に残存しうるのかを示す指標をあたえることは、小児の歯科臨床において極めて重要である。それ故にこれまでもこういった問題については多くの症例報告がなされてきた。

症例報告以外では、乳歯の晩期残存を有する106名（年齢：14～47歳）について視診とエックス線診査で調べた鬼塚（1979）の統計学的研究がある¹⁾。鬼塚は乳歯の晩期残存はその70%が10代後半から20代前半の青年に認められたと報告した。また、学校歯科健診の記録カードから、中学生435名および高校生2,345名における乳歯の晩期残存率を調べた荒井ら（2004）の研究では、中学生の12.1%、高校生の3.3%に乳歯の晩期残存を認めている²⁾。

今回の我々の調査では、本学学生の乳歯の晩期残存の発生率は4.5%で、荒井らの高校生における乳歯の晩期残存の発生率と近かった。これは鬼塚も述べているように乳歯の晩期残存が主として10代後半から20代前半までに認められ、それ以降は歯根の吸収等により脱落して、経年的に減少していくからだと思われる。今回15本の晩期残存乳歯中の1本には重度の動揺が認められた。当該乳歯にはエックス線写真上でも歯根ははっきりとは認められず、脱落に近いものと思われた。しかし、残りの14本には歯根吸収などのエックス線的な所見は認められず、近い将来脱落することはないものと思われた。

2010年に国内の7大学の小児歯科学講座が中心となって実施した、エックス線写真撮影時の年齢が7歳以上の小児15,544名（男子7,502名、女子8,042名）を対象とする我が国初の永久歯先天性欠如に関する全国規模の疫学調査において、第三大臼歯を除く永久歯の先天性欠如者数は1,568名、発現頻度は10.09%であった³⁾。比較すると今回の調査では第三大臼歯を除く永久歯に先天欠如が認められたのは15名、発生率は7.5%で少し少なかった。これは矯正治療における便宜抜去の有無が明らかでないケースがあったことと、調査対象者の数が少ないためだと考えている。

また先天欠如は2010年の疫学調査では、歯種別では下顎第二小臼歯に最も多く認められ、次いで下顎側切歯、上顎第二小臼歯、上顎側切歯の順であったが、今回の調査では上顎側切歯が11本で最も多く、ついで下顎第二小臼歯が8本、上顎第二小臼歯が6本、下顎側切歯が4本であった、犬歯は上顎の1本が逆生埋伏していた。頻度に若干差はあったが、歯種としては同様のものであり、特に有意の差はないものと思われた。

法月は永久歯の先天欠如に対して矯正治療後にインプラント治療を行った症例を報告しており⁴⁾、井下田らは12～20歳までの59名のイン

プラント患者の実態調査を行い、インプラントを希望する理由として 12 名 (23.3%) から先天欠如による咬合および審美的な回復のためという回答を得ている⁵⁾。今回 2 本の乳歯の晩期残存を伴い、永久歯の先天欠如数が 13 本と著しく多かった症例については、部分性無歯症の可能性も考えられた。なお、この症例では上顎右側第一および第二小臼歯部と、下顎右側犬歯部に各々 1 本ずつ、計 3 本のインプラント体が埋入されていた。これは審美的な補綴処置をブリッジで行うのに必要な歯数の不足を補うためであろうと思われた。

また、今回の調査では乳歯の晩期残存がない症例のうち 6 症例に第四大臼歯が認められた。原田らが 10 年間におよび計 1,458 名の学生実習のパノラマエックス線写真をもとに報告した第四大臼歯の埋伏に関しては、上顎両側の症例が 1 名あるのみであった⁶⁾。これはおそらく従来のパノラマエックス線写真とデジタル様式のパノラマエックス線写真との鮮鋭度の違いと、デジタル画像処理 (拡大機能やコントラスト調整機能) が可能であることが大きく影響しているものと思われた。

その他の過剰歯については正中埋伏過剰歯の症例を除くと、第四大臼歯を含む 5 つの過剰歯を有する症例が 1 例認められた (図 6)。この症例では下顎左側の小臼歯部に歯牙腫様の陰影が認められる埋伏過剰歯もあり、腫瘍性の病変との鑑別も重要と思われた。

また正中埋伏過剰歯の場合は、デジタルといえどもパノラマエックス線写真では脊椎と重なって見えにくいこともある⁷⁾。そういった場合には今回のようにデンタルエックス線撮影による確認が有効と思われた。

V 結 論

歯科衛生学科学生 200 名のエックス線撮影を行なったところ、第三大臼歯を除く永久歯に先天欠如が認められたのは 15 症例であった。そのうち 9 症例では計 15 本の乳歯の晩期残存を

有していた。先天欠如が認められなかった症例のうち 6 症例には第四大臼歯が各 1 本ずつ計 6 本認められた。第四大臼歯を有する症例のうち 1 症例ではその他に 4 本の埋伏過剰歯が認められた。また、先天欠如が認められなかった症例で、正中埋伏過剰歯が認められた症例が 1 例、他に上顎犬歯の逆生埋伏が認められた症例が 2 例あった。

謝 辞

本研究は平成 26 年度関西女子短期大学奨励研究費の助成を得て行いました。ここに心から感謝の意を表します。また、調査にご協力いただいた歯科衛生学科の学生および教職員の皆様に厚く御礼申し上げます。

引用文献

- 1) 鬼塚義行、乳歯晩期残存例の統計学的観察、九州歯会誌、33(1) 1979 p.52-67.
- 2) 荒井縫衣子、船津敬弘、佐藤昌史、井上美津子、佐々龍二、中高生における乳歯晩期残存について、小児歯科学雑誌、Vol.42 No.2, 2004 p.331.
- 3) 日本小児歯科学会学術委員会、山崎要一、岩崎智憲、早崎治明、齋藤一誠、徳富順子、八若保孝、井上美津子、朝田芳信、田村康夫、嘉ノ海龍三、牧 憲司、吉原俊博、船津敬弘、手島陽子、上里千夏、山下一恵、井出正道、栗山千裕、近藤亜子、嘉藤幹夫、渡邊京子、藤田優子、長谷川大子、稲田絵美、日本人小児の永久歯先天性欠如に関する疫学調査、小児歯科学雑誌、Vol.48 No.1, 2010 p.29-39.
- 4) 法月良江、永久歯の先天性欠如に対し矯正治療後にインプラント治療を行った 1 症例、日本口腔インプラント学会誌、25 巻 1 号 2012 p.153.
- 5) 井下田繁子、宮良美都子、小野美紀子、加藤仁夫、前田隆秀、若年者のインプラントに関する実態調査、小児歯科学雑誌、Vol.45 No.1, 2007 p.74-80.
- 6) 原田吉通、瀬々良介、吉峰昭彦他、学生実習のパノラマ X 線写真において興味ある所見を示した 7 症例、福岡歯科大学学会雑誌、14 巻 4 号 1988 p.424-429.
- 7) 長谷川浩三、中澤直美、外木徳子、町田幸雄、

上顎正中過剰歯の経年的観察、小児歯科学雑誌、Vol.29 No.2, 1991 p.428-438.

参考文献

- ・井上貴一郎、乳歯の晩期残存、紫耀 33 巻 9 号 1985 p.766-768.
- ・浜田芳隆、広瀬寿秀、高橋章子、五十嵐公英、神山紀久男、乳前歯癒合と先天性欠如に関する形態学的ならびに後継永久歯との関連についての研究、小児歯科学雑誌、Vol.23 No.3, 1985 p.626-635.
- ・外木徳子、藤居弘通、町田幸雄、上顎左側乳中切歯逆生埋伏の1症例、小児歯科学雑誌、Vol.23 No.2, 1985 p.536-542.
- ・赤木真一、竹内京子、巨大歯の1症例、小児歯科学雑誌、Vol.23 No.1, 1985 p.215-234.
- ・栢原千鶴、木村光孝、加藤信彦、栗生 悟、井手口壺、鯉坂一郎、上顎犬歯欠如および第二乳臼歯埋伏の1例、小児歯科学雑誌、Vol.24 No.3, 1986 p.495-507.
- ・日本小児歯科学会、日本人小児における乳歯・永久歯の萌出時期に関する調査研究、小児歯科学雑誌、Vol.26 No.1, 1988 p.1-18.
- ・三好憲裕、中山 弘、池上信行、高橋利近、西嶋克巳、鼻腔内逆生歯の1例とその文献的考察、小児歯科学雑誌、Vol.25 No.2, 1987 p.420-424.
- ・田中美絵子、本川 渉、林田宏紹、尾上隆光、吉田 穰、3 歯の上顎正中埋伏過剰歯を有する1症例、小児歯科学雑誌、Vol.27 No.3, 1989 p.672-677.
- ・石田良介、三島賢郎、足立ちあき、宮本充子、大嶋 隆、甘利英一、神山紀久男、檜垣旺夫、赤坂守人、吉田定宏、長坂信夫、西野瑞穂、中田稔、祖父江鎮雄、歯牙硬組織の発育と障害に関する研究、小児歯科学雑誌、Vol.28 1990 p.466-485.
- ・信家弘士、中島正人、城所 繁、長坂信夫、晩期残存乳歯の病理組織学的検討、小児歯科学雑誌、Vol.29 No.4 1991, p.829-838.
- ・吉原史郎、中津継夫、秋田和俊 他、第4大臼歯の X 線学的検討、日本口腔診断学会雑誌、5 巻 2 号 1992 p.333-336.
- ・森 仁志、木村 剛、植田栄作、山本哲也、尾崎登喜雄、後臼歯部における過剰歯：第4大臼歯の3症例、日本口腔診断学会雑誌、15 巻 1 号 2002 p.136-140.
- ・山田千春、山崎 恵、石渡由美子、大森郁朗、部分性無歯症の咬合管理、小児歯科学雑誌、Vol.29 No.3, 1991 p.492-505.
- ・上顎正中過剰歯の経年的観察、長谷川浩三、中澤直美、外木徳子、町田幸雄、小児歯科学雑誌、Vol.29 No.2, 1991 p.428-438.
- ・福村吉昭他、家族性に乳歯の晩期残存及び多数歯埋伏の見られた1例、日本口腔外科学会雑誌、44 巻 6 号 1998 p.610-611.
- ・佐野正之、田辺盛光、佐藤直芳、諸星孝夫、吉村 譲、岡藤正樹、巢瀬賢一、鹿田裕子、五嶋秀男、歯牙腫により上顎左側第二乳臼歯が埋伏した一例、小児歯科学雑誌、Vol.30 No.5, 1992 p.1048-1055.
- ・壺内智郎、三浦 容、上田茂樹、松村誠士、下野 勉、正中埋伏過剰歯により萌出障害をきたした逆性上顎中切歯の開窓牽引の1症例、小児歯科学雑誌、Vol.31 No.1, 1993 p.130-135.
- ・森本彰子、太田和子、高江洲旭、赤嶺秀紀、古沢ゆかり、木村光孝、母子に発現した部分的無歯症の2例、小児歯科学雑誌、Vol.32 No.4, 1994 p.934-941.
- ・鈴木祥子、栢植昌代、重山文子、岸本寿子、原直仁、音山考子、人見さよ子、新門正広、嘉藤幹夫、大東道治、大阪歯科大学附属病院小児歯科外来患者における先天性欠如歯の統計学的研究、小児歯科学雑誌、Vol.35 No.4, 1997 p.563-572.
- ・辻野啓一郎、黒須美佳、片根智子、望月清志、米津卓郎、薬師寺仁、乳歯癒合歯の歯種と後継永久歯先天性欠如との関連について、小児歯科学雑誌、Vol.36 No.5, 1998 p.861-866.
- ・住吉彩子、小笠原榮希、石田万喜子、藤村理衣、麻生郁子、本川 渉、多数の欠如歯を認めた患児の長期歯科的管理の1例、小児歯科学雑誌、Vol.38 No.4, 2000 p.906-914.
- ・加藤由紀子、岡本みゆき、中村佐和子、菊池元宏、吉田昌文、高橋康男、平田順一、中島一郎、赤坂守人、永久歯萌出遅延の発現様相、エックス線オルソパントモ写真による観察、小児歯科学雑誌、Vol.40 No.5, 2002 p.761-767.
- ・大須賀直人、松田厚子、趙 満琳、新井嘉則、紀田晃生、岩崎 浩、宮沢裕夫、歯科用小照射野エックス線 CT 画像における未萌出歯の観察、小児歯科学雑誌、Vol.42 No.4, 2004 p.535-540.
- ・間山寿代、船津朋子、福田大介、三浦廣行、永久歯の先天性欠如に関する統計学的調査—当科における過去の報告との比較—、小児歯科学雑誌

- 誌、Vol.43 No.2, 2005 p.229.
- ・小島 寛、三浦真理、小口春久、小児歯科学雑誌、第一小臼歯先天欠如の 4 例、藤田の列端退化説との対比、Vol.43 No.5, 2005 p.697-702.
 - ・村上由見子、影山 徹、大須賀直人、水島秀元、岩崎 浩、宮沢裕夫、小照射野エックス線 CT (3 DXTM) 画像診断による上顎右側逆生理伏中切歯の治療経過、小児歯科学雑誌、Vol.44 No.5, 2006 p.720-730.
 - ・福光恭子、大野肅英、矯正歯科診療所に来院した永久歯の先天性欠如を伴う患者の統計学的観察 第三大臼歯を除く永久歯の先天性欠如とそれに関連する退化形態の出現および第三大臼歯の欠如に関する検討、日本臨床矯正歯科医会雑誌、19 巻 2 号 2008 p.30-40.
 - ・有川智子、内藤宗孝、伊藤正樹、今村 綾、岡本卓真、名和弘幸、福田 理、小児の歯牙腫を歯科用インプラントソフトウェアにて観察した 1 例、小児歯科学雑誌、Vol.49 No.3, 2011 p.272-278.
 - ・田中丈也、大東史奈、宮本愛子、榎原康生、乳歯癒合歯または先天性欠如と後継永久歯との関係、小児歯科学雑誌、Vol.50 No.3, 2012 p.243-248.
 - ・三浦佐知、間山寿代、山田紗和子、佐藤和朗、清野幸男、三浦廣行、矯正患者における永久歯先天性欠如に関する研究、東北矯正歯科学会雑誌、19 巻 1 号 2011 p.3-7.
 - ・新井一仁、永久歯の先天性欠如の不思議、日本臨床矯正歯科医会雑誌、26 巻 1 号 2014 p.21.
 - ・林 幸男、永久歯の先天性欠如に対して部分床義歯にて対応した長期症例、日本補綴歯科学会誌、6 巻 1 号 2014 p.99-102.